

## بینی دو شاخه

دکتر محمود صالحی\* دکتر علاءالدین خطیر\*

بینی دو شاخه (Bifid nose) بصورت یک شکاف میانی که بر روی بینی پیدا میشود ظاهر میگردد. شکاف مذکور ممکن است از یک پهن شدگی ساده نوك بینی و کولوملا تا تقسیم کامل بینی بدو نیمه مجزا و کم و بیش قرینه تغییر نماید و نیز گاهی باشکاف میانی لب فوقانی همراه میباشد. (شکل ۱)



شکل ۱- بینی دو شاخه که همراه باشکاف بینی لب میباشد.  
تاریخچه:

برای اولین بار هنبری (Hennebery) (۱۹۱۳) دربارهٔ بدی اتصال درز قداسی میانی صورت عقیده‌ای اظهار نمود و چند سال بعد برمر (Bremer) (۱۹۲۶) در مورد بدی اتصال ستیغ خلفی میانی

صورت مطالعاتی نمود و گزارشی منتشر ساخت که بعدها این مطالعات توسط اولریخ (Ullrich) (۱۹۳۰) و تورین (Tourin) (۱۹۳۷) دنبال گردید.

قبل از گزارش ویور (Weaver) (که در سال ۱۹۴۶ منتشر شد) - سیزده مورد بینی دو شاخه مشاهده شده بود و از آن موقع به بعد وبستر (Webster) و دمیگ (Deming) (۱۹۵۰) تجربیات خود را درده مورد که طی هیجده سال مطالعه بدست آورده بودند منتشر ساختند و نیز آقایان سینکلر (Sinclair) و مک کی (Mc Kay) (۱۹۴۵) و گالوزی (Galluzi) و ریکوئر (Riquier) (۱۹۵۳) و من رو (Manroe) (۱۹۶۶) این اختلال را بطور قرینه در اعضای مذکور مشاهده نمودند و اضافه کردند که این ضایعات اغلب در زبان و قسمت قداسی گردن نیز ممکن است مشاهده شود.

دیگران مانند بوریان (Burian) و ویلک (Wilke) و شفتل (Sheftel) (۱۹۵۸) موارد نادری از این آزرده‌گی را گزارش داده‌اند. خود ما نیز از سال ۱۹۵۱ تا ۱۹۶۹ در بخش جراحی پلاستیک بیمارستان امیر اعلم فقط دو مورد این ناهنجاری را مشاهده کرده‌ایم.

جنین شناسی:

برطبق عقیده پاتن (Patten) (۱۹۵۲) رشد و نمو صورت از اوایل هفته چهارم زندگی داخل زهدانی شروع و تا آخر هفته هشتم ادامه دارد و در این دوره است که عوامل ایجاد کننده ناهنجاری نقش بیماری زائی خود را بازی میکنند. بنابراین از نظر ناهنجاریهای مادرزادی این مرحله فوق العاده مهم است.

در هفته چهارم برجستگی بینی بصورت یک ضخامت اکتودرمی بنام جوانه بینی ظاهر میشود. جوانه مزبور بتدریج نمو میکند بطوریکه در طول هفته پنجم در وسط آن فرورفتگی ناودانی-

\* گروه جراحی دانشکده پزشکی دانشگاه تهران

تاخیر و خللی ظاهر گردد انواع شکاف ها و شیارهای غیر طبیعی در چهره انسان پیدا میشود که از بدو تولد بصورت انواع ناهنجاریهای مادرزادی تظاهر میکنند. بینی بنویه خود ممکن است دوشاخه یا پهن باقی مانده و ایجاد هیپرتلوریسم نماید.

توقف رشد جوانه های بینی میانی باعث جدا ماندن سوراخ های بینی از یکدیگر و ایجاد شیاری در کولوملا و دوشاخه شدن قسمت تحتانی تیغه بینی و بالاخره شکاف میانی لب میگردد. گرچه این عارضه ممکن است ارثی باشد ولی تا بحال در والدین این اطفال چنین عوارضی گزارش نشده است.

#### علامت و تشخیص:

در درجات خفیف، تغییر شکل فقط در نوک بینی بشکل پهن شدن آن ظاهر میگردد ولی بتدریج در نوع پیشرفته تر بصورت بریدگی بر روی آن دیده میشود. کولوملا پهن و شیاری دار است و غضروفهای پره بینی از هم جدا هستند. سوراخهای بینی از یکدیگر دور و شکل آنها غیر طبیعی است.

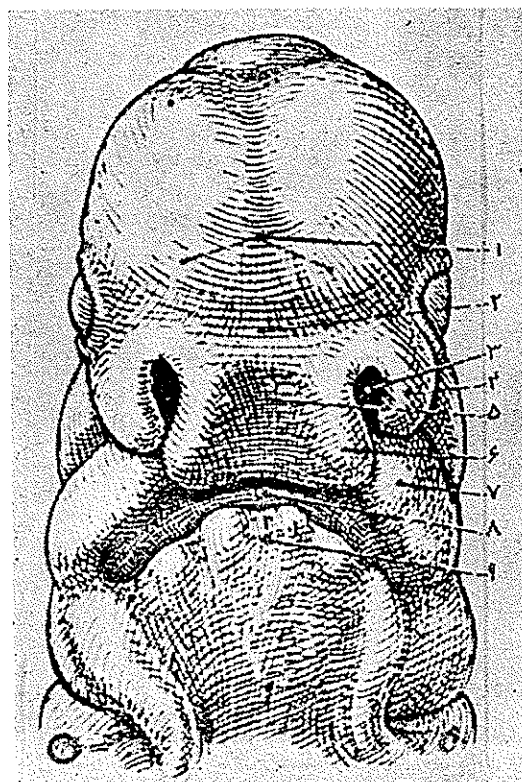
پل بینی پهن و مسطح بوده و گاهی با جدا شدن استخوانها و غضروفهای بینی همراه میباشد. زوائد فوقانی ممکن است بیش از اندازه از یکدیگر جدا بوده و در یک سطح سهمی متوجه بجلو باشد. اغلب یک یا چند شیاری طولی بر پشت بینی وجود دارد که گاهی همراه با ناهنجاری نسوج عمقی بوده و زمانی بدون آن میباشد. هیپرتلوریسم بدرجات مختلفی ممکن است وجود داشته باشد. ممکن است این عارضه حقیقی بوده و فاصله بین مردمکی (Inter pupillary) بطور قابل ملاحظه ای افزایش یافته باشد و یا فقط وهمی باشد که در اینصورت فاصله بین مردمکی زیاد نشده ولی پل بینی عریض و مسطح با چینهای اپی کانتوس همراه گردد.

در مورد تشدید عارضه، شیارهای میانی عمیق بوده و از نوک بینی بسمت ریشه بینی (فاصله بین دو ابرو) امتداد میابند و عناصر غضروفی یا بطور کامل جدا هستند و یا رشد و نمو کافی ندارند و دیواره بینی بطور محسوس و مشخصی از هم جدا میباشد در اینصورت تقسیم کامل بینی بدو نیمه ممکن است صورت گیرد. خارجی تحتانی یا ناقص است و یا وجود ندارد. لب فوقانی ممکن است در خط وسط شکاف داشته و یا بطرف بالا کشیده شده باشد. مهار لب ممکن است دوتائی بوده و فضای بین دندانهای ثنایای میانی زیاد شود. ممکن است آترزی کوآن های استخوانی وجود داشته باشد و نیز ممکن است پرمایگزیلا و فیلتروم وجود نداشته باشد.

وبستر و دووینگ (۱۹۵۰) این بدشکلیها و تغییرشکلها را

بدو گروه تقسیم بندی کرده اند:

شکلی بوجود میآید که برآمدگی مذکور را بدو قسمت بنام زائده میانی بینی و زائده طرفی بینی تقسیم مینماید. زائده میانی بینی با برجستگی پیشانی مجموعاً جوانه پیشانی را میسازند که بعدها از نمو آن استخوان پیشانی، استخوانهای مخصوص بینی و نوک بینی تشکیل مییابند. زوائد طرفی بینی، نواحی چشمی را از فرورفتگی بویائی جدا میکنند.



۱- زائده پیشانی بینی. ۲- نوک آئنده بینی. ۳- حفره وفرو رفتگی بویائی. ۴- زوائد طرفی بینی. ۵- زوائد میانی بینی. ۶- زوائد کولومولی. ۷- زوائد فکی. ۸- شکاف دهانی. ۹- قوس آرواره ای.

شکل ۲- رویان ۳۵-۴۰ روزه که جوانه های مختلف صورت در آن بنظر میرسد

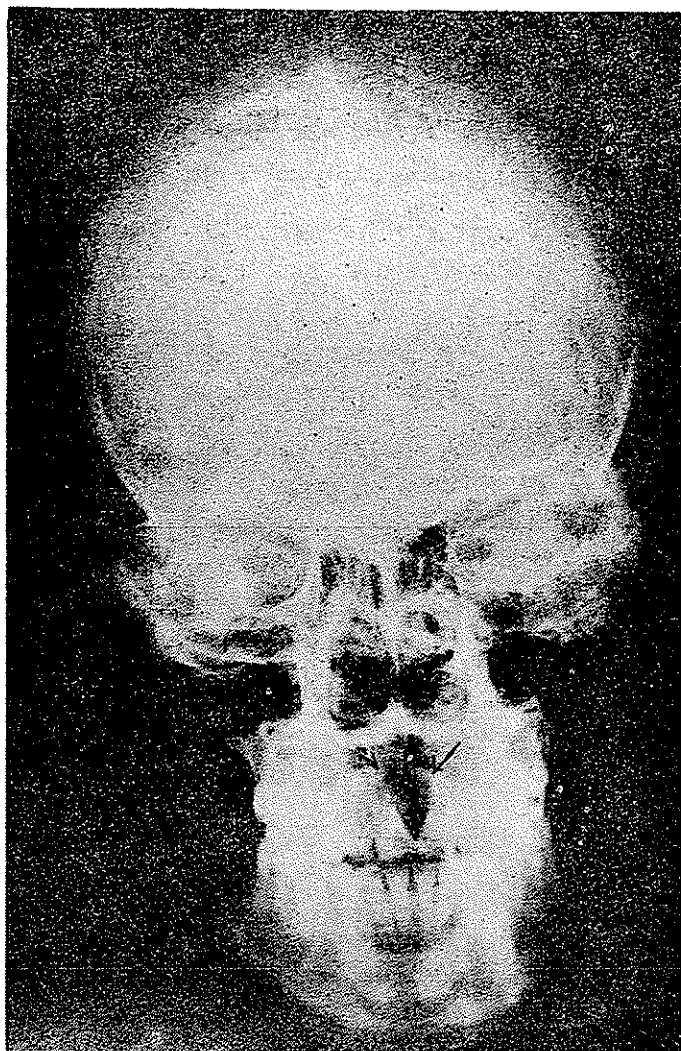
در اوائل هفته ششم هنوز حفره دهان اولیه Stomatodeum بوسیله یک پرده اپی تلیال بنام غشاء بینی دهانی از حفره های بینی جدا میباشد ولی در اواخر این هفته پرده مذکور پاره شده و حفره های بینی به ناحیه حلق راه مییابند. در طول این مدت حفره های بینی از وضع جانبی بوضع قدامی میانی متمایل میشوند و در نتیجه دو حفره بینی بهم فشرده و نزدیک شده تشکیل تیغه وسطی بینی را میدهند. (شکل ۲)

زبان نیز که در اوایل هفته ششم دو شاخه بود بتدریج بهم پیوسته شده و در اواخر همان هفته کاملاً یکی میگردد. در اواخر هفته دیگر در اثر رشد جوانه های صورت و فیوز شدن آنها با هم شکافها و شیارهای بوجود در صورت از بین میروند. ولی هرگاه بعللی این اتصال کامل رخ ندهد و یا در فیوز شدن آنها

۱ - گروه اول محدود به تغییر شکلیهای عمده قسمتهای تحتانی است که معمولاً شکاف میانی لب در آن مشاهده میشود.  
 ۲ - در گروه دوم ابتدا یک پل بینی پهن و هیپرتلوریسم بدون جدا شدن وسیع نوك بینی دیده میشود. در این دسته اخیر زوائد پیشانی پهن شده و یا وجود ندارد.

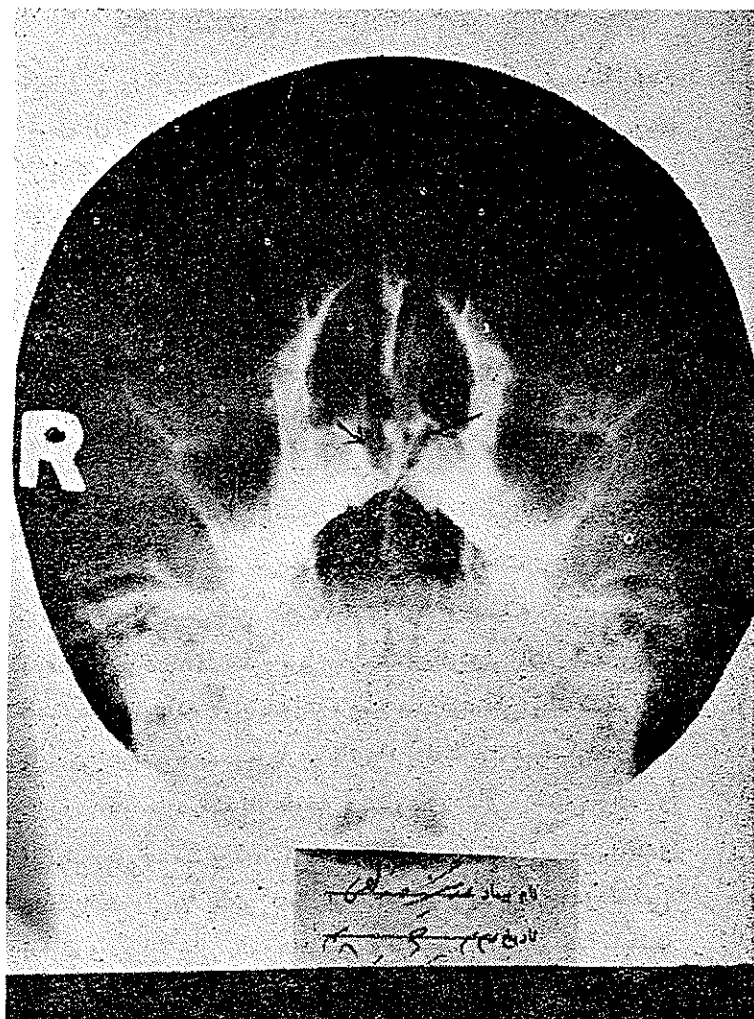
درمان:

در نبرد با این مشکل پیچیده و متغیر جراح بایستی هبر سورد را جداگانه و بطور دقیق ارزیابی نماید. رادیوگرافی این بیماران در تشخیص آترزی و یا انسداد کوآن‌های استخوانی و



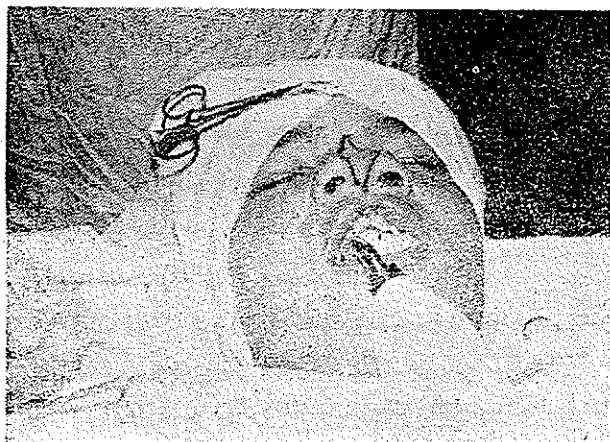شکل ۴- رادیوگرافی تمام رخ جمجمه از بیمار (دوشیزه زلفی) که وجود فاصله در قسمت استخوان‌تثالی (پرماگزایلا) را دقیقاً نشان میدهد

کازانجیان (Kazanjan) و هالمس (Halmes ۱۹۵۹) توصیه کرده‌اند که اصلاح این عارضه در اوایل کودکی باید محدود به جابجا کردن نسوج نرم باشد تا از مداخله در رشد و نمو عناصر



شکل ۳- رادیوگرافی از بیمار مورد بحث (دوشیزه زلفی) که آتردی قسمت میانی فك فوقانی کاملاً مشاهده میشود

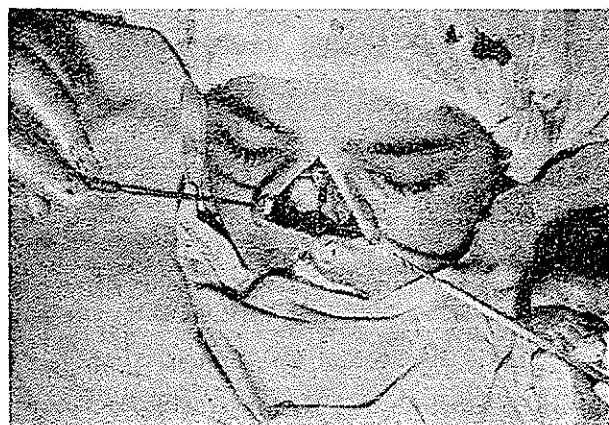
آنومالیهای سینوسهای فکی و جمجمه سفیداست: (شکلهای ۳ و ۴) برای درمان این عارضه تمام مصنفین روش جراحی بازرا توصیه نموده‌اند زیرا دسترسی بعناصر و قطعات غیر طبیعی بینی بطور کامل کافی میباشد و در نتیجه عمل جراحی باز یک اقدام مناسبی میباشد. ولی اختلاف نظر جراحان در سورد اقدام باصلاح این عارضه در سنین مختلف عمر بخاطر رشد و نمو عناصر صورت زیاد است.



شکل ۵- بیمار مبتلا به شکاف بینی و لب فوقانی بر روی تخت عمل که خط برش طرح‌ریزی شده است

استخوانی خودداری شود.

وقتی که قسمت پشتی یا پل بینی (Nasal Bridge) پهن و مسطح باشد و یا هنگامیکه در آن قسمت شیار طولی و فرورفته‌ای موجود باشد یک برش بیضی شکل قائمی برای برداشتن پوست اضافی طرح ریزی میشود. (شکل ۵)



شکل ۵- برشی داده شده و پوست اضافی برداشته گردیده است و قسمت سخت بینی (غشروف و استخوان) کاملاً پهنه میشود


اگر قاعده بینی عریض باشد خط برش باید در بالا تا ناحیه پیشانی و گاهی در صورت لزوم تا مرز پوست مو دار سر امتداد داده شود.

اگر نوک بینی و کولوملا عریض باشد خط برش را به پائین تا قاعده کولوملا امتداد میدهند.

دو جدار طرفی قسمت استخوانی بینی را از قاعده شکسته با دید مستقیم بطرف خط وسط نزدیک مینمائیم تا پل بینی باریک شود. (شکل ۶)

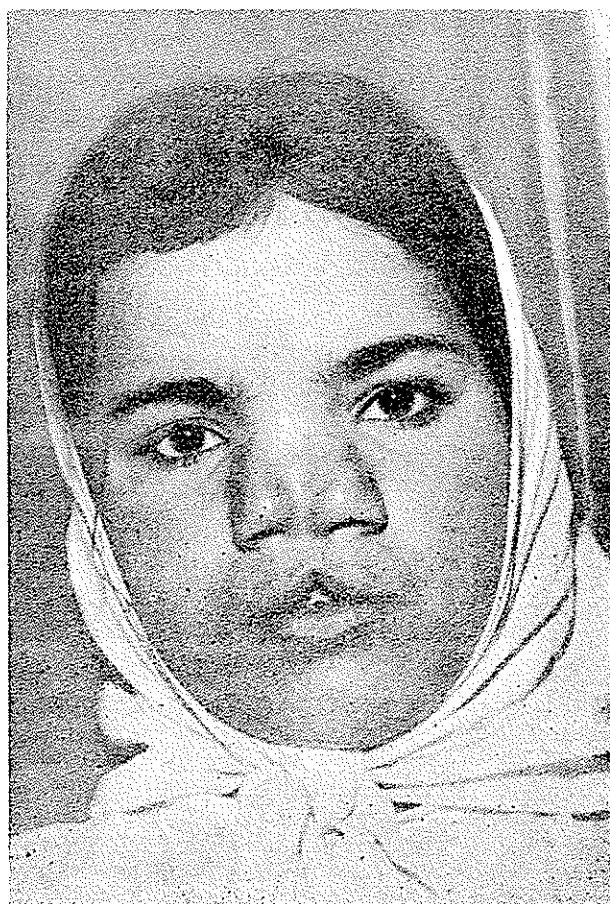
تیغه میانی بینی پهن یا دوبله شده را میتوان با برداشتن طرفی که کمتر از طرف مقابل رشد نموده است با استفاده از برداشت نسوج زیر مخاطی باریک کرد و در وضع صحیح قرارداد و پس از بخیه نگاهدارنده با کاتکوت سه سنتر کرومیک و انجام بخیه های پوستی ظریف با نایلون نمره ۵ صفر، بینی را قالب بگیرند.

شکلهای ۷ و ۸ بیمار را قبل و بعد از عمل نشان میدهد



شکل ۸- دوشیزه زلفی بعد از عمل جراحی

برای اصلاح شکاف میانی لب باید از روشهایی که برای ترمیم لب شکری یکطرفه بکار برده میشود استفاده نمود ولی در اینجا بایستی دقت کرد که عناصر لب و همچنین تقارن آنها حفظ شود.



شکل ۷- بیمار قبل از عمل جراحی

## Reference

- 1- Mark K. H. Wang, M.D. & W, Brandon Macomber, M.D. (1964) The Bifid Nose Reconst. Plast. Surg. : II The head and Neck, Converse 767-772
- 2- Baibak, G. and Bromberg, B.E. (1966) : Congenital midline defects of the midface 3, 392
- 3- Brucker, P.A. Hoyt, C.J. and Trusler, H.M.(1963): Severe cleft lip with arrhinencephalia. Plast. Reconst. Surg. (Baltimore), 32. 527
- 4- Burian, F(1960): Median clefts of the nose. Actachir. Plast. (Praha, 2,180).
- 5- Davis, W.B. (1935): Congenital deformities of the face: Types found in a series of 1000cases. Surg. Gynec. obstet., 61,201.
- 6- Fogh- Anderson, P. (1965): Rare clefts of the face: Acta chit . scand., 129, 275.
- 7- Gillies, H. and Millard, D.R. (1957): In: The Principles and Art of Plastic Surgery, Vol. II, P. 363. Little, Brown and Co., Boston, Mass.
- 8- H. J. Denecke and R. Meyer (1967): Plastic Surgery of Head and neck. Vol. 1-2, 80 - 286.